

KORSBANDSSKADA

TEXT: Katarina Sundberg FOTO: Katarina Sundberg m fl



FORSKNING

Korsbandsskada vanlig orsak till hälta

Valle springer lydigt fram och tillbaka. Fram och tillbaka på det blå plastgolvet. Tålmodigt, lite uttråkat, och nästan en aning generat. På hans kropp har veterinär Pia Gustås klistrat fast 48 små reflexbollar, en slags mätmarkörer, för att i detalj kunna läsa av och analysera hans minsta rörelse. I tre dimensioner. Valle är här för att visa hur man bäst mäter rörelsefunktion efter en korsbandsskada. Forskningen har skett med medel från Agria och Svenska Kennelklubben Forskningsfond.

Om din hund plötsligt drabbas av en kraftig hälta på ett bakben, är risken stor att det rör sig om en skada på korsbandet. Korsbandsskada är nämligen en mycket vanlig orsak till hälta hos hund. Faktum är att tidigare studier har visat att så kallad korsbandsruptur, då korsbandet går av, är den allra vanligaste diagnosen vid ledproblem hos svenska hundar. Men den här artikeln ska inte handla om korsbandsproblem och korsbandsskada i sig. Lite korta fakta om knäleden och om korsbandsskada kan du hitta i faktarutan. I stället ska vi grota ner oss ordentligt i hur man kan analysera rörelse in i minsta detalj. Objektivt, sakligt och över tid. För det är just det man måste göra om

man vill veta vilken behandlingsmetod som är den bästa, när korsbandet gått av.

För en korsbandsskada leder nästan uteslutande till operation. Det finns flera olika metoder, nya ortopediska tekniker utvecklas ständigt. Några metoder går ut på att skapa ett konstgjort korsband, antingen av kroppens egen vävnad, eller av syntetiska material. Idag är dock en av de vanligare operationsmetoderna ”tibial plateau leveling osteotomy”, eller TPLO, som istället för att ersätta ett trasigt korsband justerar vinkeln hos den så kallade tibialplatån, den ledyta där skenbenet möter lårbenet. Ledytan lutar ofta brant bakåt hos hundar med korsbandsskada,

*För att kunna analysera hundens ledrörelser klistrar veterinär Pia Gustås fast 48 små reflekterande markörer på hundens kropp.
Foto: Katarina Sundberg*

och genom att säga av underbenet och vinkla om ledytan, gör man den mer vinkelrät mot lårbenet. På så sätt stabiliseras leden och man förhindrar att lårbenet glider bakåt utmed plattan.

Men hur kan man veta vilken operationsmetod som är den bästa? Som ger bäst möjlighet att koordinera rörlighet och stabilitet, bäst återgång i funktion och som orsakar minst smärta? Vetenskapliga studier har gjorts för att utvärdera de olika metoderna. För att se hur framgångsrika de egentligen är, hur väl de återställer ledens funktion och hur stor risken för komplikationer är. Många veterinärer skulle nog lägga sin röst på TPLO-metoden, säga att den är den bästa behandlingen vid korsbandsskada. Och visst kan det stämma. En studie av TPLO-opererade hundar har visat att de allra flesta patienter får en normal belastning av bakbenet efter operation, och att leden får en mycket liten rörelseinskränkning. Men frågan är om man tittat tillräckligt noga, säger Pia Gustås, som är veterinär och lektor i smådjurskirurgi vid Institutionen för kliniska vetenskaper vid Universitetsdjursjukhuset på SLU. Hon är dessutom ensam i Sverige om att ha en diplomatexamen i sportmedicin och rehabilitering.

– Man har använt väldigt trubbiga mätmetoder vad gäller att återge funktion, och då finns alltid risken att man missat något. Vi vet att många av de hundar som opererats för korsbandsskada aldrig blir helt återställda. Därför måste vi ha mätmetoder som faktiskt mäter det vi vill och behöver för att kunna planera rehabilitering och förebyggande av nya skador. Ortopedkirurgi innebär idag en extrem noggrannhet vad gäller tekniskt utförande. Då måste vi ha också ha noggranna mätmetoder för att utvärdera resultatet av kirurgin, säger hon.

Trubbigt utvärderade tekniker

På klinik bedöms hundars rörelse ofta subjektivt. Med hjälp av sin syn, sin goda erfarenhet och kunskap kan en veterinär ofta se om hunden uppvisar rörelseavvikelse efter operation. Men frågan är om syn och kunnande, ens hos den mest erfarna veterinär, är tillräckligt för att se de små små skillnader i rörelse och kraft som ögat knappt kan uppfatta. Det kan då finnas risk att man går miste om något väsentligt.

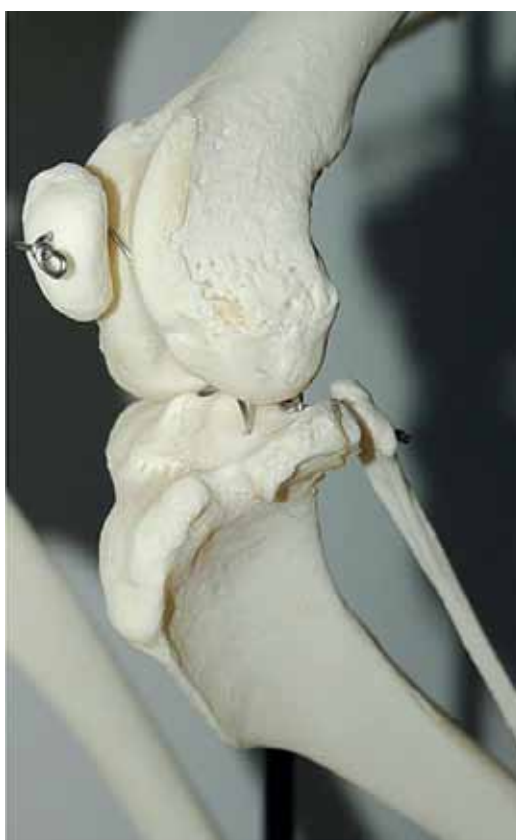I vetenskapliga sammanhang, och för att även på kliniken kunna utvärdera och bedöma mer komplexa rörelseaktigheter objektiva, behövs avancerade mätmetoder. Till exempel så kallad kinematisk rörelseanalys, som är en metod som går ut på att mäta och analysera rörelse. Med avancerad digital kamerateknik i kombination med infrarött ljus kan man registrera en kropps rörelser i tre dimensioner, en metod som är relativt ny inom veterinärmedicinsk forskning på hund.

– Tidigare har man oftast analyserat rörelse i två dimensioner, som pendelrörelsen hos ett ben eller inom en led. Men då missar man rotationsrörelsen, och den är oerhört viktig, säger Pia Gustås. Ytterligare andra studier har mätt enbart med vilken kraft hunden belastar sina tassar på golvet, och med vilken kraft den skjuter ifrån. Och det är en bit av sanningen, men inte hela. Likaså behöver man studera hela hunden för att fånga dess kompensatoriska rörelseavvikelse, inte bara det drabbade benet.

Pia menar att många av de studier som utvärderat just utgången av korsbandsoperation använt för enkla metoder för att ge hela sanningen. Risken är stor att man missat något, och att den lite enklare metoden inte klarar att fånga upp all variation. Hon säger att det nu behövs mer forskning för att säkert kunna säga vilken metod som är den bästa för hunden.

– Vi behöver bättre analysmetoder. En hund som belastar sitt ben bra och ser ohalt ut, kan ändå ha en mindre rörelseavvikelse som vi inte kan uppfatta, säger hon. Risken är därför stor att vi missar små kvarvarande

*Pia Gustås är veterinär och verksam vid Universitetsdjursjukhuset vid SLU i Uppsala. Hon är också lektor i smådjurskirurgi och ensam i Sverige om att ha en diplomatexamen i sportmedicin och rehabilitering.
Foto: Katarina Sundberg*




*Knäleden är en mycket komplex struktur som är beroende av ledkapsel, menisker och flera ligament för att bli stabil. I knäleden finns två korsband, som precis som namnet antyder, går i kors i leden. Dess uppgift är att stabilisera leden. Men skador på korsbanden är mycket vanligt.
Foto: Pia Gustås*

rörelsestörningar efter operation. Avvikelse som kan ge tråkiga följdproblem senare i livet.

För nästan alla hundar som opereras för korsbandsskada riskerar att få problem senare i livet, förklarar Pia. Det finns ingen perfekt operationsmetod, en korsbandsskada blir aldrig helt funktionellt återställd. Kanske märks det när hunden ska hoppa upp i bilen eller i sängen, eller gå i trappor. Och ofta kommer artros som ett brev på posten, säger hon.

– Det är inte en fråga om, utan när och till vilken grad en korsbandsskadad hund utvecklar artros.

Artros uppkommer efter förslitningsskador i brosket, ledens bläskimrande stötdämpare och friktionshämmande. Brosk är en komplex vävnad, bara några millimeter tjock, som tillsammans med skelettet tar hand om den belastning som tyngdkraften utsätter hunden för när den går, och som ska underlätta rörelsen mellan ledens skelett-



Pia visar på skärmen hur kameran analyserar Valles rörelser, och trycket han använder när han sätter tassens i golvet. Foto: Katarina Sundberg.

delar. Artros kan i teorin drabba nästan alla leder. Riskfaktorerna för förslitningsskador på ledbrosk är flera, bland annat vet man att övervikt och snedbelastning av lederna ger ökad risk för artros, liksom en ledskada. En liten, liten snedbelastning eller instabilitet kan vara tillräckligt för att i förlängningen ge broskskador och artros, förklarar Pia. Därför är det otroligt viktigt att operationen ger leden så normala belastningsförhållanden och rörelseförmåga som det bara går.

Ville hitta bästa operationsmetoden

För att försöka ta reda på vilken operationsmetod som verkligen är den bästa att tillgå idag, det vill säga vilken metod som ger minst rörelseavvikelse efter operation och därmed också minst risk för artrosutveckling, bestämde sig Pia för att söka pengar till ett forskningsprojekt. Ett projekt för att mäta och analysera rörelse in i minsta detalj, med hjälp av en kombination av kinematik och kinetik.

Enkelt kan kinematik förklaras som beskrivning av en kropps rörelser i tre dimensioner, till exempel hur ledens olika beståndsdelar rör sig i förhållande till varandra. Kinetiken beskriver inte själva rörelsen utan mäter istället de krafter som påverkar kroppen och leden under rörelsen.

Pia ville helt enkelt utveckla en noggrann, objektiv och precis metod för att mäta och beskriva knäledsfunktion hos hund, både hos friska och korsbandsopererade individer, genom att utnyttja den befintliga, men relativt nya tekniken inom kinematik och kinetik. Målet var att kunna se och dokumentera hur rörelsemönstret hos en korsbandsopererad hund förändras över tid, att jämföra opererad och icke opererad knäled hos samma individ, samt att jämföra rörelsen hos korsbandsopererade hundar med rörelsen hos friska individer.

Av Agria och Svenska Kennelklubben Fkorskningsfond beviljades projektet totalt 665 000 kronor. Pengar som bland annat möjliggjort inköp av avancerade kameror, utveckling av SLUs rörelselaboratorium för hundar, och utvecklandet av en helt ny, unik tredimensionell modell för placering av hudmarkörer för att kunna mäta rörelse hos hund.

En jogg i den blå korridoren

Pia bjöd in mig till rörelselabbet för att berätta om projektet och den nya tekniken. Vi möts i rörelselabbets blå korridor. Här finns också Valle, en röd cocker spaniel-herre i

sina bästa år, med matte Annelie Alvinder för att visa hur mätningarna i projektet gått till. Utmed rummets långsidor balanserar avancerade kameror på höga ben. Långa sladdar löper mellan dem, för att slutligen samlas och ringla in en dator vid sidan av rummet, där Pia slår sig ner.

De åtta kamerorna sänder ut ett infrarött ljus som reflekteras i små markörer på Valles kropp. Kamerorna styrs via programvara som registrerar var de står, och hur de förhåller sig till varandra. Hunden, och de markörer som klistrats på dess kropp, kommer därför att röra sig som i ett rutnät, eller i ett koordinatsystem, i rummet mellan kamerorna.

Medan Valle springer förbi kamerorna skickar var och en av dem iväg infrarött ljus som reflekteras i markörerna och studsar tillbaka mot kameran. Kamerorna registrerar 500 bilder per sekund och sänder i sin tur signaler till datorn, som talar om hur markörerna rör sig i förhållande till varandra, och i rutnätsystemet.

– Här på skärmen kan du se, säger Pia och pekar. På datorskärmen syns Valles kropp uppritad. Men inte hela Valle, utan bara vissa punkter på hans kropp, de som motsvarar de små reflexmarkörerna som Pia klistrat på hans hud. Han ser ut lite som en sådan där figur som finns i barnens pysselböcker. En prickgubbe. En sån som blir komplett med konturer om man drar streck mellan punkterna. Och när Valle rör sig över golvet, gör prickgubben detsamma på skärmen.

– Här kan vi mäta och analysera hundens rörelser i tre dimensioner, förklarar Pia. Tidigare studier av opererade korsbandspatienter har bara gjort det i två, det vill säga ledens framåt- respektive bakåtrörelse förklarar hon. Men hunden har ett sådant komplext rörelsemönster att det kräver en analys i 3D.

Den nya marköruppsättningen som Pia tagit fram inom korsbandsprojektet gör det möjligt att förutom framåt- och bakåtrörelser även analysera rotation, och innebär bland annat att hunden har fler markörer på sin kropp än i tidigare studier. Genom tester har de provat ut en marköruppsättning som ska registrera rörelsen på bästa möjliga sätt hos alla fyra benen, bålen och även inkludera rotationen i benaxlar.

– Vi gjorde olika tester för att se hur markörerna måste placeras för att återge rörelsen optimalt. Det slutade med att vi använde totalt 48 markörer, tre per bensegment. Det blir alltså sex markörer för varje led, tre ovan och tre under leden, förklarar Pia och visar på Valle. Det gör att vi får en mycket detaljerad bild av ledens rörelse. Tre mätpunkter på varje bensegment gör att vi fångar upp även benaxlarnas rotation, säger hon.

– Men det krävdes mycket eftertanke grundat på rörelselära, biomekanik och anatomi, men även praktiskt arbete med lite fix och trix för att få markörerna att representera rätt data, berättar Pia. Hundens hud är väldigt flexibel och ibland ett par storlekar för stor, så det är inte alltid den rör sig i samma riktning som resten av hunden. Här finns dessutom en stor ras- och individvariation. Och så kan markörerna lätt trilla av. Efter många försök med dubbelhäftande tejp heter lösningen nu teaterlim. Och rakning.

– Förutom på korthåriga hundar måste vi raka av en del av pälsen inför mätningarna, så att markörerna fäster bättre. Det går olika lätt på olika hundar beroende på pälskvalitet. Och det ger ju ett lite tuffigt intryck efteråt, skrattar Pia. På en del hundar syns det knappt, men andra ser lite roliga ut när man klipper fram en annan färg i underullen. Så det är ju bra om de inte ska på utställning dagen efter. Å andra sidan är det ju sällan en halt hund har sådana planer. Värst var det nog för de friska arbetande schäfrar som deltog i en parallell fördjupande studie till projektet, säger Pia. De stackarna såg rätt så loppättna ut efter att vi rakat bort 48 små fläckar av päls. Men

vad gör man inte för vetenskapen? Forskningen är helt beroende av villiga djurägare som ställer upp, och de flesta hundförare rapporterade efteråt att pälsen växte ut rätt snabbt ändå så det syntes inte så länge, säger Pia. Förutom ledernas 3D-rörelser mäter Pia också med vilken kraft hundens tassar sätts i golvet, belastas och hur kraftigt de skjuter ifrån. Det görs via en särskild platta i golvet, en så kallad kraftmätningsskiva, som hunden rör sig över.

– På skärmen här ser du hur stor kraft hunden använder, förklarar Pia och pekar på en liten röd pil under den travande prickhundens baktass.

– Pilens riktning motsvarar kraftens riktning. Och dess längd motsvarar hur kraftigt tassarna sätts i respektive skjuter ifrån. Ju längre pil, desto större kraft. Man mäter också tiden tassarna är i golvet.

En himla massa data

När Valle har fått springa ett antal gånger utmed den blåa korridoren, när kamerorna fått sända sina data till programvaran, och när kraftmätningsskivan gjort sina mätningar, pillar Pia bort de små reflexerna, ger Valle en godis och tackar honom för idag. Medan han och matte får gå hem, slår vi oss ner på hennes rum för att prata om studien. Och om resultaten som Pia är i full gång att bearbeta och analysera.

– Totalt deltog 40 hundar i studien. Tjugo som korsbandsopererats, och tjugo friska kontroller. I största möjliga mån har vi försökt att matcha en opererad hund med en frisk av samma ras, eller i alla fall av samma typ, säger hon. Samtliga hundar har opererats på Strömsholms djursjukhus, av kirurgen Lennart Sjöström med kollegor, och de flesta har opererats med TPLO-metoden.

– Eftersom de flesta opererats med samma metod blev det inte möjligt med en direkt jämförelse mellan olika metoder, som vi ju först hade tänkt, säger Pia. I stället blev det ett mycket bra tillfälle att noggrant validera själva mätmetoden. För när allt kommer omkring är det ju steg ett. För att kunna jämföra olika operationsmetoder korrekt behöver vi veta att vi mäter det vi vill, och att vi gör det på rätt sätt, med en bra metod.

Hundarna kom till Pia och SLUs rörelselabb tidigast två och en halv månad efter operation, när läkningen kommit en bit på väg men återhämtningen ännu inte var helt komplett. Man ville, genom att analysera det opererade knäets rörelser studera hundens kvarvarande rörelseavvikelse efter operation. Hundens rörelser analyserades precis på samma sätt som hos Valle, det vill säga genom att hunden rör sig i skritt och trav utmed den långa korridoren, med 48 mätmarkörer fästa på huden. Efter detta första tillfälle kom sedan hunden tillbaka fyra veckor senare för att gå igenom samma procedur igen.

– Genom att jämföra rörelsen i det friska knäet med det opererade, kan vi få en bild över hur väl funktionen



*Så här fin och prickig blir man när det är klart!
Foto: Katarina Sundberg.*

FAKTA: KORSBANDSSKADA

- > I hundens knäled möts lårbenen (femur) och skenbenet (tibia)/vadbena (fibula). Knäleden, som egentligen består av tre separata leder, är mycket komplex och beroende av strukturer som ledkapsel, menisker och flera ligament för att bli stabil. I jämförelse med till exempel höftleden, som stabiliseras genom en kula och en ledskål, har knäleden i sig inga stabiliserande skelettstrukturer.
- > I knäleden finns två korsband, ett främre och ett bakre, som precis som namnet antyder, går i kors inne i leden. Korsbandens uppgift är att förhindra glidrörelser mellan lårbenen och skenbenet, och att förhindra överdriven rotation av leden, som i huvudsak ska kunna röra sig framåt och bakåt.
- > Skador på det främre korsbandet är mycket vanligt hos hund. En svensk studie från 2000 kunde konstatera att korsbandsruptur, då korsbandet går av, är den allra vanligaste orsaken till ledproblem hos svenska hundar.
- > Orsakerna till en korsbandsskada kan vara flera. Det kan ske plötsligt, genom ett akut trauma, till exempel genom att hunden tvärnitar häftigt, gör en kraftig rotationsrörelse med knäet, eller slår i sitt ben hårt. Men vanligare är att skadan sker successivt, att den orsakas av en förlitning genom felaktig belastning. Ledbandet fransas då successivt sönder för att till slut brista vid en till synes mycket liten påfrestning.
- > Risken för korsbandsskada ökar med ålder. Övervikt och felvinklade knäleder innebär också en ökad risk. Vissa raser är överrepresenterade i statistiken.
- > Behandlingen är nästan uteslutande operation. Ett skadat korsband självläker inte. Många operationsmetoder går ut på att skapa bättre belastningsförhållanden för knäleden.
- > Den idag vanligaste operationsmetoden kallas TPLO (tibial plateau leveling osteotomy), och innebär att man ändrar vinkeln på vadbena (tibiaplatån), istället för att ersätta det skadade korsbandet. Hos hund är inte tibiaplatån vinkelrät mot lårbenet, utan lutar bakåt, i en nedförsbacke. Detta skapar en stor påfrestning på korsbandet. Genom att såga av underbenet och räta upp ledytan ändrar man vinkeln och tar bort den främsta orsaken till att det behövs ett främre korsband. Operationen utförs alltså helt utanför knäleden.
- > Oavsett operationsmetod följer en lång konvalescensperiod av först fullständig vila, sedan sakta upptrappande rörelse. Risken är stor att en korsbandsskadad knäled drabbas av artros, men efter en operation ska artrosutvecklingen dämpas.

återhämtat sig, hur stor rörelseförändring som finns kvar i den skadade leden, och på ett sätt se hur mycket funktionsnedsättning hunden upplever, förklarar Pia. Och genom att jämföra samma hund mellan två besök får vi också en bild av hur läkningsprocessen går.

Projektet har precis avslutats. All data ligger i tryggt förvar på en liten blå bärbar hårddisk som Pia ständigt bär med sig i sin ryggsäck. Analyserna är inte klara, men preliminära resultat tyder på ett mycket lyckat projekt, säger Pia Gustås.

– Vi har än så länge bara hunnit analysera data från sex hundar, säger hon. Och bara data från samma ben men mellan olika tillfällen. Men det ser lovande ut.

– Bland annat kunde vi tydligt se att samma hund hade en betydligt större pendlingsrörelse, det vill säga tog ut rörelsen och steget mer, vid det andra teststillfället. Vi

kunde också se att hunden belastade benet under längre tid i varje steg, vilket tyder på att läkningen gått framåt och att smärtan minskat. Nu återstår att analysera data från alla 40 hundar, mellan tillfällena, mellan ben och mellan frisk och sjuk hund. Så mycket arbete återstår.

– Men det känns väldigt lovande! Jag tror att vi med den nya markörmetoden kommer att kunna uppmäta och analysera mycket små rörelseskillnader och rotationer, säger Pia. Vi är så nöjda med metoden och tror på den så mycket att vi redan börjat tillämpa den i flera andra projekt, tillägger hon.

Jag tackar Pia för besöket och lämnar henne åt sina analyser på sitt rum, fortfarande lite stökigt efter flytten in i SLUs nya husdjursvetenskapliga byggnad. Men, som Pia själv säger; ”Att rummet är stökigt tyder på att jag har mycket att göra. Och det är ju bra.”

Den blå hårddisken väntar. Analyser måste göras. Till sommaren ska den massiva datamängden vara analyserad. Uppsatser ska skrivas till vetenskapliga tidskrifter och resultaten ska presenteras på en vetenskaplig konferens. Bäst att låta lektor Gustås arbeta i fred.

Fem frågor till drabbade hundägare



Solo var stel när han legat. Vid veterinärbesök konstaterades att hans korsband nästan var helt av. Han operades och drabbades av långvariga komplikationer, men är idag återställd och kan jaga igen. Foto: Ankie Claesson.

Ankie Claesson och Solo, golden retriever 5 år (idag 7).

Hur skedde korsbandsskadan?

– Den kom smygande. Vi såg att Solo var stel när han reste sig upp, men annars var han pigg och alert. Veterinären kunde knappt se någon hälta, än mindre hitta något fel. Vi provade inflammationshämmande i en månad men han blev inte bättre. Då gjordes en artroskopi och vi upptäckte att hans knäled hade kraftiga pålagringar. Blodkärl hade letat sig andra vägar, både främre och bakre korsbandet var så gott som söndertrasat. Otroligt att han inte visade mer symtom.

Vilken operationsmetod användes?

– Han opererades med TPLO-metoden.

Hur var tiden efter operationen?

– Han hade jätteont, fick morfingplåster och fick bara röra på sig 5 minuter åt gången, i koppel. Efter sju dagar hade smärtan inte minskat, så vi blev misstänksamma, han skulle inte ha så ont. Vid veterinärbesök upptäckte man en infektion i frakturen. Läkningssprocessen hade inte kommit igång alls. Det blev tre månaders antibiotikabehandling och ingen rehab alls, som det var tänkt. Det var en fruktansvärd jobbig tid.

Hur upplevde ni rehabiliteringen?

– Det var oerhört jobbigt, både för oss och hunden. Första tiden fick han ju inte röra på sig alls. Bara kissa i koppel, och så in igen. Jag var ständigt orolig att han skulle sprätta till och flåka upp hela frakturen. Det var dessutom vinter och halt ute, så det var tufft. Så småningom skulle han röra på sig 30 minuter åt gången, sex gånger om dagen. Det var svårt att få ihop. Ärligt talat vet jag inte om jag skulle göra om det.

Är hunden återställd idag?

– Han är en jättefin jakthund! Går för fullt, jagar mycket och gör alltid sitt bästa. Man kan inte ana att han gått igenom en så tuff operation, och alla de komplikationer som följde. Han har fortfarande artros, men klarar sig bra på kosttillskott. Vi vet att det kommer en dag då han inte kommer att hålla längre, men vi är tacksamma för den tid vi får med honom.



Smulan drabbades av korsbandsskada vid 18 månaders ålder, när hon sprang in i en avsågad trädgren. Matte Anita Åkesson tycker de haft tur i oturen, Smulan fungerar bra idag. Foto: Teija Sinnile.

Anita Åkesson och Smulan, sankt bernhardshund 18 mån (idag 6 år)

Hur skedde korsbandsskadan?

– Hon var ute i trädgården och sprang in i en avsågad trädgren. Hon fick ont omedelbart, haltade kraftigt men veterinären hittade inte felet, trots att hon röntgades flera gånger. Efter en tid hittade vi en duktig ortoped, och för honom tog det inte många minuter att se att det handlade om ett trasigt korsband.

Vilken operationsmetod användes?

– Man gjorde ett konstgjort korsband.

Hur var tiden efter operationen?

– Hon fick inte gå något alls, så jag och min man fick hjälpas åt att bära henne ut på gräsmattan för att kissa. Men vi hade vart tvungna att banta ner henne inför operationen, tio kilo, så nu vägde hon bara 50 kilo. Efter en vecka hoppade hon själv fram på tre ben, och så småningom kunde vi gå 300 meter, sedan längre och längre.

Hur upplevde ni rehabiliteringen?

– Vi gjorde rehabiliteringen hemma, gick mycket den sommaren. Gick och gick, hon fick inte springa. Hennes muskler hade nästan helt försvunnit på det skadade benet, och det tog lång tid att bygga upp igen. Säkert ett, ett och ett halvt år.

Är hunden återställd idag?

– Ja. Hon har inga pålagringar, och är röntgad fri från HD och AD trots allt detta. Men man ser att hon inte sträcker ut benet helt när hon står, hon ställer liksom benet under sig lite grann. Och så sätter hon sig på sniskan när hon kissar. Så man kan säga att hon är lite begränsad i rörelserna, men hon har inte ont. Kanske är det nya korsbandet lite stramt. Men vi har haft tur. Det kändes som vi hade oddsen emot oss, med en tung sankt bernhardshund. Men det har gått otroligt bra.